

LA SCINTIGRAPHIE DE PERFUSION MYOCARDIQUE

RADIOPHARMACEUTIQUE UTILISE : MIBI ou Tetrofosmin (Myoview) marqué au Technetium 99m

INTERETS ET PRINCIPE DE L'EXAMEN

La scintigraphie myocardique permet d'analyser la perfusion du ventricule gauche, après épreuve d'effort (EE) puis au repos. Si l'EE n'est pas réalisable ou insuffisante (<85% FMT), un stress pharmacologique (Persantine ou Dobutamine) ou une

épreuve mixte peuvent être proposés.

L'analyse comparative des images de stress et de repos permet **le diagnostic et le suivi des coronaropathies**. L'examen permet en effet d'identifier une ischémie ou une nécrose myocardique, de la localiser sur les territoires coronaires, et de quantifier son étendue grâce à la segmentation du VG en 17 segments. Elle permet notamment le **dépistage d'ischémie silencieuse** chez les patients à haut risque cardio-vasculaire (patients diabétiques notamment). Hormis son intérêt diagnostique, elle a un **impact thérapeutique** en fonction de l'étendue de l'ischémie : la supériorité de la revascularisation par rapport au traitement médical optimal a été démontrée à partir de 2 segments ischémiés /17 (étendue de l'ischémie > 10% du VG).

Après coronarographie diagnostique, elle permet de déterminer le **retentissement fonctionnel d'une sténose** coronaire intermédiaire ou même sévère, qui peut être compensée par le développement d'une collatéralité ou un traitement anti-angineux. Au contraire, une ischémie peut être décelée en scintigraphie (+/- accompagnée d'angor) sans atteinte à la coronarographie (ou sténose < 50%), orientant vers une vasoconstriction paradoxale d'effort ou une coronaropathie microvasculaire.

La scintigraphie myocardique a également un **intérêt pronostic** puisqu'un taux d'évènement cardiaque (décès, IDM) annuel très faible (< 0,6-0,7%) est observé lorsque l'examen est négatif. Quand la scintigraphie est positive, le taux d'évènements coronariens est proportionnel à l'étendue et à l'intensité des défauts de perfusion induits par le test de stress.

Enfin, la synchronisation de l'acquisition à l'ECG (Gating) permet d'apprécier la cinétique globale et segmentaire du VG, et d'obtenir d'autres facteurs de mauvais pronostic (élévation des VTD et VTS, dilatation transitoire du VG, baisse de la FEVG).

PREPARATION :

- ▶ - **Pas de prise de café, thé, chocolat, banane, soda** pendant les 12h précédent le stress (en vue d'un éventuel stress pharmacologique à la Persantine = médicament inhibé par ces aliments contenant des bases xanthiques)
- ▶ - Patient non à jeun (petit déjeuner léger recommandé en vue de l'épreuve d'effort)

Vis-à-vis du traitement anti-angineux : le cardiologue/médecin prescripteur peut demander au patient l'arrêt de certains médicaments afin d'augmenter la sensibilité de l'examen réalisé à titre diagnostique ou après revascularisation.

Il est classiquement recommandé d'arrêter **bétabloquants et inhibiteurs calciques 48h avant l'épreuve d'effort** et **dérivés nitrés 24h**, en l'absence de contre-indication. Pour une évaluation pronostique, ou la surveillance d'une coronaropathie traitée médicalement, l'examen est réalisé sous traitement habituel.

DEROULEMENT

1/ STRESS

La scintigraphie de perfusion myocardique nécessite la réalisation préalable d'une **épreuve de stress** (20 à 30 minutes environ) directement dans le service de médecine nucléaire. Elle est réalisée par un cardiologue qui en fonction des antécédents/capacités du patient choisit la modalité de stress la plus adaptée, assure la surveillance de l'épreuve de stress et interprète son résultat. Elle consiste la plupart du

- Cardiologie
- Endocrinologie



temps en une épreuve d'effort sur vélo, qui peut être couplée à un stress pharmacologique (épreuve mixte) ou remplacée par une épreuve pharmacologique seule (injection IV de Persantine ou Dobutamine) à l'appréciation du cardiologue.

Injection IV du radiotracer au maximum de l'effort ou du stress pharmacologique.

Images de stress réalisées 15 à 30 minutes après sous la gamma caméra, patient immobile en décubitus ventral ou dorsal pendant 15 minutes. L'acquisition tomoscintigraphique est suivie d'un scanner low-dose dédié à la correction d'atténuation, permettant de s'affranchir des artefacts d'atténuation fréquents sur les territoires inférieur et antéro-apical. Si les images sont strictement normales et l'épreuve d'effort négative chez un patient non coronarien, l'examen peut être considéré normal et arrêté là par le médecin nucléaire (scintigraphie de repos inutile).

2/ REPOS

La plupart du temps l'examen est complété par une acquisition de repos, réalisée de préférence le lendemain (protocole sur 2 jours*) après reprise du traitement médical habituel : les images de repos sont réalisées environ 60 minutes après la seconde injection IV du radiotracer.

**Le protocole sur 2 jours doit être privilégié (recommandations EANM 2015) car il facilite la comparaison des images STRESS / REPOS et réduit l'irradiation du patient.*

Durée totale de l'examen : 1h30 + 1h30 (stress + repos) sur 2 jours consécutifs

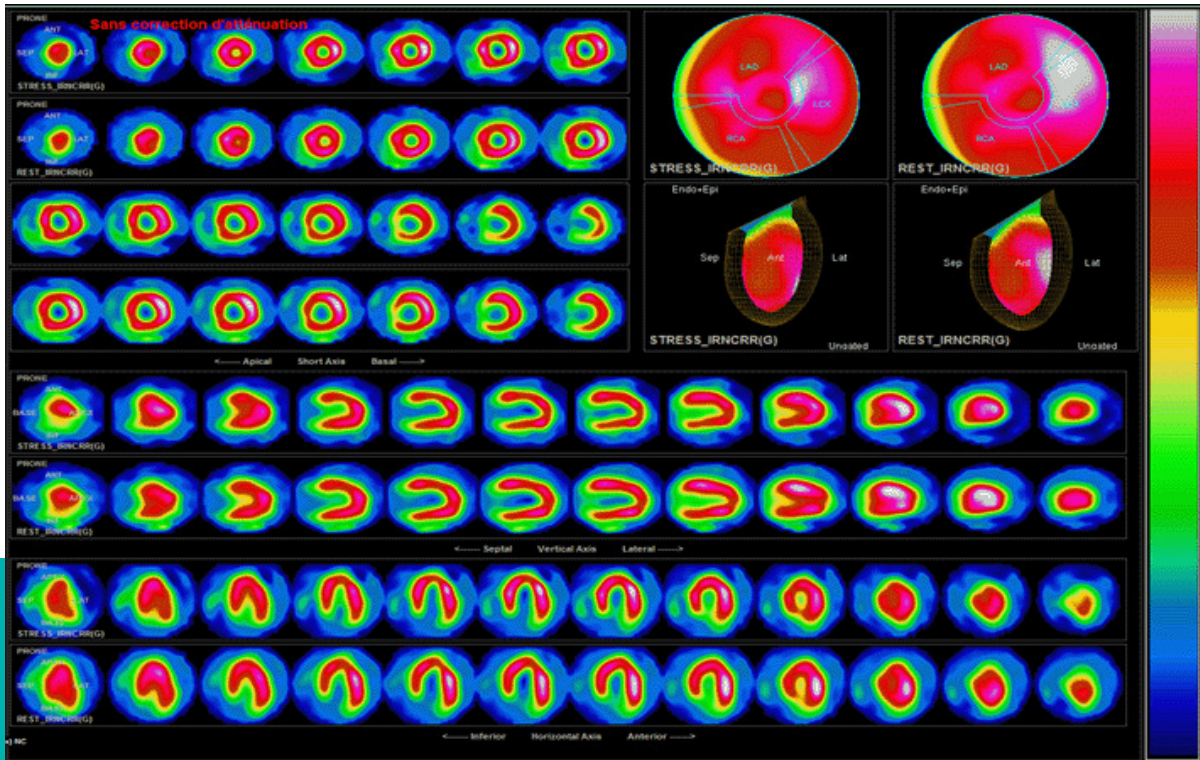
INDICATIONS

- ▶ Diagnostic d'ischémie (évaluation de son étendue/sa profondeur) chez patient symptomatique
- ▶ Dépistage d'ischémie silencieuse chez patient avec FDR CV (patient diabétique ou AOMI notamment)
- ▶ Evaluation du retentissement fonctionnel d'une sténose coronaire
- ▶ Evaluation de l'efficacité d'un traitement anti-angineux
- ▶ Surveillance de coronaropathie après revascularisation/dépistage systématique de re-sténose à 6 mois
- ▶ Surveillance/ évaluation pronostique d'un patient coronarien connu
- ▶ Bilan étiologique d'une insuffisance cardiaque ou d'une cardiopathie dilatée
- ▶ Bilan pré-opératoire avant chirurgie à risque cardio-vasculaire

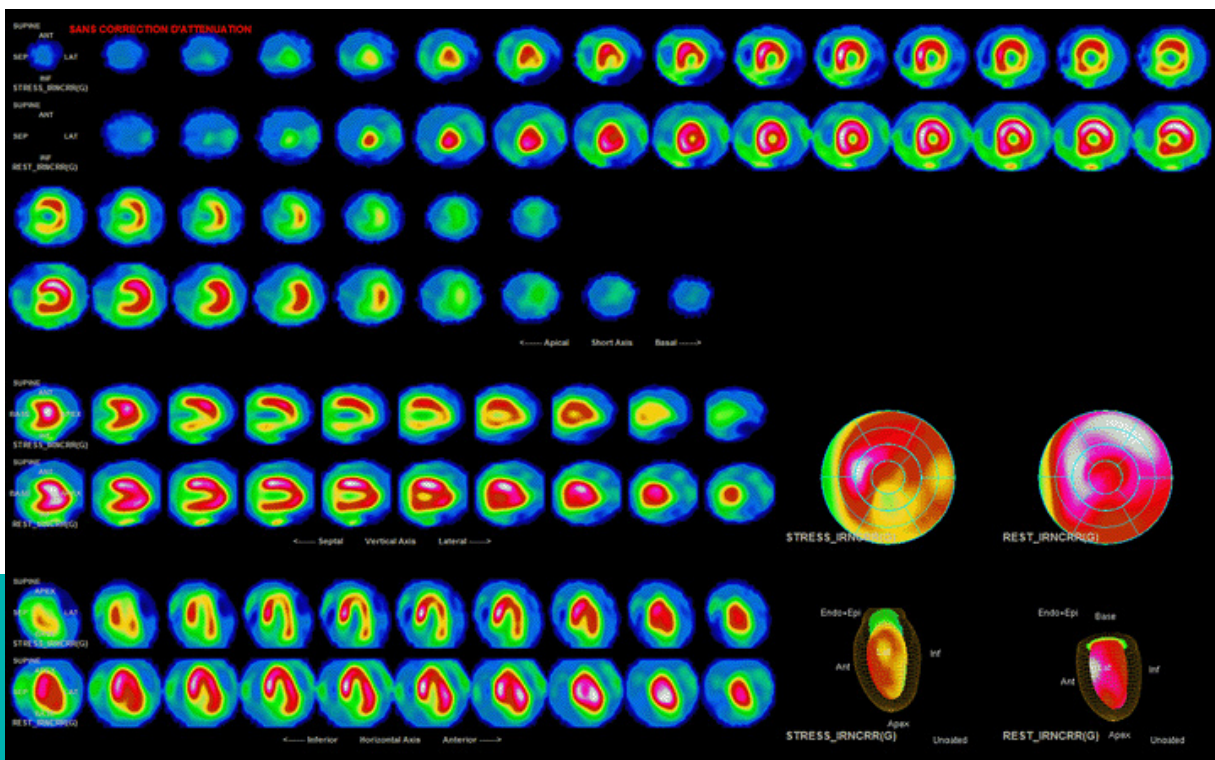
CONTRE-INDICATIONS :

- ▶ **Grossesse**
- ▶ L'allaitement sera arrêté 24h
- ▶ CI classiques aux épreuves de stress

NB : l'épreuve de stress est réalisée sous la responsabilité du cardiologue, qui adapte l'épreuve aux capacités/antécédents du patient ; lorsque l'effort seul n'est pas contributif, une épreuve mixte (effort + Persantine), ou une épreuve pharmacologique seule peuvent être proposées.



Perfusion myocardique normale



Ischémie étendue sur 8 segments du VG /17 (territoire CD et CX)